

豚コレラが**続発**しています！

(愛知県で国内26例目

が確認されました！)

＜発生施設の概要＞

所在地：愛知県田原市

飼養状況：1, 254頭

＜経緯＞

- ・ 6月11日(火)、国内23例目の移動制限区域内にある愛知県田原市の養豚農場において豚コレラの清浄性確認検査を行うため、立ち入り検査を実施。
- ・ 同日、家畜保健衛生所の検査で、豚コレラの疑いが生じたため、精密検査を実施したところ、本日(6月12日(水))、豚コレラの疑似患畜であることが判明した。

生産者、関係者の皆様には、以下の対策の徹底をお願いします。

1) 丁寧な飼養家畜の観察の実施

(症状が明確化するまで時間がかかります)

2) 分娩舎の清掃・消毒・手洗いの徹底、 専用長靴の着用

(分娩舎は、ウイルス侵入リスクが高い！)

3) ネズミ等の野生動物進入対策

(殺鼠剤・消石灰の散布を入念に実施)

異常をみつけた場合には直ちに山梨県西部家畜保健衛生所まで

電話：0551-22-0771 FAX：0551-22-6728

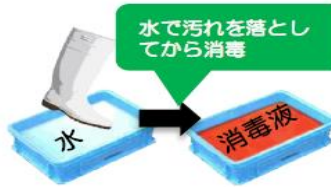
夜間・土日・休日の連絡先：090-5564-1018

または：090-5568-0817

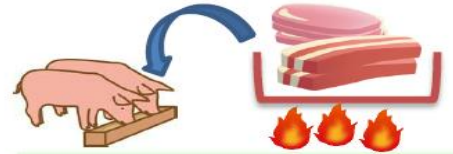衛生管理を徹底しましょう!



関係者以外の農場
への立入を禁止



農場に出入りする際には、
消毒を実施



飼料に生肉を含む又は含む
可能性がある場合は、
十分に加熱処理

異状を発見したら直ちに通報しましょう!

豚コレラ

2018年9月
日本で発生

特徴的な症状が無く、気がつきにくい疾病です!

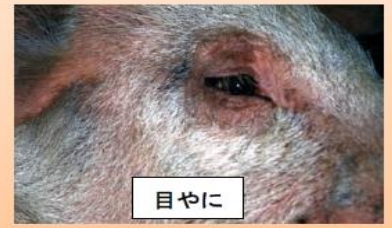発熱、食欲不振、元気消失等、うずくまり、便秘に続く下痢、呼吸障害等



うずくまり



豚房の隅に集まるパイルアップ



目やに

写真出典: 国立研究開発法人農業食品産業技術総合研究機構動物衛生研究部

重症例は後躯麻痺・運動失調・四肢の激しい痙縮などの神経症状、皮下出血による紫斑(耳翼、尾、腹部、内股部)を呈し死亡。

【豚コレラの特定疾患】

○耳翼、下腹部、四肢等に紫斑がある。

○同一の畜舎内において、次のいずれかの症状を示す豚等が増加する。

- ・ 摂氏40度以上の発熱、元気消失、食欲減退
- ・ 便秘、下痢
- ・ 結膜炎(目やに)
- ・ 歩行困難、後躯麻痺、けいれん
- ・ 削瘦、被毛粗剛、発育不良(ひね豚)
- ・ 流死産等の異常産の発生
- ・ 血液凝固不全に起因した皮下出血、皮膚紅斑
天然孔からの出血、血便

豚に異状が確認された場合には、速やかに家畜保健衛生所に通報をお願いいたします。